Medical Libra

ur orthopädischen Behandlung des Genu valgum.

1882

Inaugural-Dissertation

zur

Erlangung der Doctorwürde

in der

Iedicin, Chirurgie und Geburtshülfe,

welche

nebst beigefügten Thesen

mit Zustimmung der Hohen Medicinischen Facultät der Universität Greifswald

am

Sonnabend, den 22. Juli 1882,

Mittags 12 Uhr,

öffentlich vertheidigen wird

Egon Hoffmann

pract. Arzt

aus Rauden (Prov. Schlesien.)

Opponenten:

August Kasper, cand. med.
Robert Breitkopf, Drd. med,
Max Koschel, Drd. med., pract. Arzt.

Greifswald.
Druck von Julius Abel.
1882.

Digitized by the Internet Archive
in 2026

https://archive.org/details/IA40153715_0503

Herrn

Dr. Hufschmid,

Leibarzt Seiner Durchlaucht des Herzogs

von Ratibor

in Hochachtung und Dankbarkeit

gewidmet

vom

Verfasser.

Bei den verschiedenen Methoden, die im Laufe der Zeit zur Behandlung des genu valgum vorgeschlagen und geübt wurden und noch geübt werden, hat es sich deutlich gezeigt, wie abhängig die therapeutischen Massnahmen von den Ansichten über Ursachen und Wesen einer Krankheit sind. So verschiedenartig die Theorien über das Knickbein waren, so verschiedenartig waren auch die Vorschläge zu seiner Behandlung. Besondere Fortschritte hat nach Verbreitung richtiger Anschauungen über diese Krankheit die operative Behandlung derselben gemacht, wozu freilich die nach der Erfindung der aseptischen Wundbehandlung relative Gefahrlosigkeit operativer Eingriffe wesentlich beigetragen hat. Es sind jetzt die Indicationen zu derselben so klar und die einzelnen Methoden so ausgebildet, dass man kaum noch Fortschritte auf diesem Gebiete erwarten darf.

Als die von *Thilenius* erfundene Tenotomie durch *Stromeyer*[1]) und *Dieffenbach*[2]) wiederum in die Chi-

rurgie eingeführt wurde, hat man versucht dieselbe auch auf das Genu valgum anzuwenden. Die damals allgemein verbreitete Anschauung, wonach fast alle Verkrümmungen von Knochen und Gelenken die Wirkung von Contracturen bestimmter Muskeln und Bänder sein sollten, übertrug man auch auf das Genu valgum und erklärte, dass dasselbe durch Contractur des M. biceps oder des Lig. externum des Kniegelenks, nach Anderem sogar der Fascia lata hervorgerufen sei. Man durchschnitt also die angeschuldigten Sehnen und Bänder, überzeugte sich jedoch bald, dass die Tenotamie wohl die momentane Geradrichtung erleichtere, dass aber die Correction nur eine scheinbare sei und die Difformität an den Knochen dieselbe bleibe. Dazu kam noch, dass öfters bei der Operation eine Durchschneidung des N. peroneus vorkam, die häufig eine dauernde Lähmung des Fusses zur Folge hatte und die Operation sehr in Miscredit brachte. Im Gegensatz dazu stand die schon von *Böttcher*[3]) aufgestellte Theorie, die sich bis in die jüngte Zeit erhalten hat, dass nämlich der Grund für die Abductionsstellung des Unterschenkels in einer Verlängerung des Cond. internus liege. Von dieser Ansicht ausgehend gab *Ogston*[4]) seine Operationsmethode an. Er durchsägt mit der Stichsäge den Cond. internus schräg von Unten und Innen nach Oben und Aussen. Darauf wird das Bein gewaltsam gerade gerichtet, wobei der abgesägte Cond. internus nach Aufwärts verschoben wird, und die erhaltene Stellung fixirt. Diese Operation

beruht einmal auf einer falschen Anschauung von der Anatomie das Genu valgum, wie weiter unten gezeigt werden soll. Ferner wird durch sie die Mechanik des Kniegelenkes zu sehr geschädigt, indem nach der Correction die Condylen weiter auseinander rücken, die Gelenkfläche des Femur also nicht mehr der der Tilia entspricht, und die eine Sägekante einen scharfen Vorsprung in das Gelenk bildet. Dazu leistet das äussere Seitenband bei der gewaltsamen Geradrichtung häufig einen solchen Widerstand, dass die Correction nur unter Zerreissung desselben stattfindet, oder dass man nach *Weil*[5]) die Durchtrennung desselben vornehmen muss, wonach dann ein Schlottergelenk leicht die Folge ist. Schliesslich kommen durch Anwendung der Säge leicht Sägespähne und Knochensplitter in das Gelenk und bringt die Eröffnung die Gefahr, dass bei einem Versehen in den aseptischen Massnahmen eine Vereiterung desselben eintritt. Und selbst bei Vermeidung dieser Gefahren ist die Folge der Durchtrennung der Epiphysenlinie eine erhebliche Wachsthumsstörung[6]), so dass die Operation immer nur bei Erwachsenen vorgenommen werden dürfte. Die obigen Nachtheile und Gefahren suchte *Chiene*[7]) dadurch zu vermeiden, dass er, ohne bis ins Gelenk vorzudringen, mittels des Meissels einen Keil aus dem Cond. internus entfernte, wobei der Gelenkknorpel des Femur auch bei der Correction intact bleiben sollte: Diese letztere Absicht ist aber kaum zu erreichen, die Operation sehr

schwer und ausserdem wie die Ogstonsche aus anatomischen Gründen zu verwerfen.

Erst nachdem durch die Untersuchungen von *Delore*[8]), *Tripier*[9]), *Gosselin*[10]), *Volkmann*[11]) und besonders von *Mikulicz*[12]) sich ergeben hatte, dass die Hauptveränderung bei Genu valgum in den Diaphysen liege, fing man an diese operativ anzugreifen und die heute als richtig anerkannten Operationsmethoden auszubilden. *Delore*[8]) geht unblutig vor. Sein Verfahren, das Redressement forcé, besteht darin, dass in der Narcose eine gewaltsame Streckung des Beines erzwungen und dann durch einen Gypsverband fixirt wird. Diese Geradrichtung kommt im günstigeren Falle zu Stande durch Ablösung der Epiphysen oder Fractur der Diaphysen, im ungünstigeren aber durch Zerreissung des äusseren Seitenbandes. Deshalb ist das Verfahren zu empfehlen und verdient vor anderen den Vorzug bei hochgradigem Genu valgum infantum, wo sich die Epiphysen leicht lösen, weil dadurch eine rasche Heilung ohne Nachtheil für die spätere Function des Kniegelenks erzielt wird. Zu verwerfen dagegen ist es beim Knickbein Halb- und Ganzerwachsener, weil bei diesen in der Regel nur das Lig. ext. reisst. Die Patienten müssen danach eben so lange mit Stützapparaten weiter behandelt werden, wie bei orthopädischer Geradstellung, und tragen dazu häufig ein Schlottergelenk davon. Besser wird das Resultat, wenn die Diaphyse fracturirt und man hat dies erzwingen wollen durch den Rizzoli'schen

Osteoklasten. Viel sicherer jedoch wie diese gewaltsame Fractur, deren Ausdehnung und Localität man doch nicht genau berechnen kann, und bei der aseptischen Wundbehandlung ebenso gefahrlos, ist die Durchtrennung der Diaphyse mit Säge oder Meissel, besonders in Form der Keilexcision.

Die erste keilförmige Osteotomie führte *A. Meyer*[13]) und zwar an der Tibia aus. Nachdem *v. Langenbeck* gelehrt hatte, die Operation subcutan auszuführen, wurde sie besonders von *Billroth* geübt. Dieser gab ihr insofern eine Modification, als er mit Hammer und Meissel operirte, wobei sich die Chancen für gute Wundheilung wesentlich vermehrten. *M. Schede*[14]) fügte noch die Durchmeisselung der Fibula hinzu, welche für hochgradige Fälle angezeigt sein kann. Die Osteotomie der Tibia ist eine sehr wirksame Operation hauptsächlich aber dann, wenn die dem Genu valgum zu Grunde liegende Verkrümmung an der Tibia liegt. Anderenfalls wird die Knickbeinstellung nur dadurch beseitigt, dass der Krümmung am Femur eine entgegengesetzte an der Tibia hinzugefügt wird. Das operirte Bein weist dann also zwei Knickungen auf. Dieser zweite Fall, wo also die Ursache für die Winkelstellung am Femur liegt, ist der bei weitem häufigere und deshalb hat man sich nach einer Operation umgesehen, die die Femurdiaphyse direct angreift und sie in der supracondylären Keilexcision gefunden. Sie wurde in Deutschland zum ersten Male von *Billroth* ausgeführt

und in England besonders von *Macewen*[15]) in Glasgow geübt. Diese Operation wird dann zu empfehlen sein, wenn die das Genu valgum bedingende Veränderung im Femur ihren Sitz hat und zwar bei hochgradigen Fällen des Knickbeins Halb- und bei dem Ganzerwachsener. Sie ist diejenige operative Heilungsmethode, welche auf richtiger physiologischer Grundlage beruht, denn sie schafft das die fehlerhafte Stellung bedingende Plus von Knochenmasse hinweg, und erfüllt in der That ihre Aufgabe so vollkommen, als man es nur wünschen kann.

Fassen wir das über die operative Behandlung des Genu valgum Gesagte zusammen, so ergiebt sich, dass wir in dem Redressement forcé ein Heilungsverfahren besitzen, das bei hochgradigen Fällen von Knickbein der Kinder volle Empfehlung verdient und in der Keilexcision an der Tibia und der supracandilären am Femur Operationsmethoden kennen gelernt haben, die bei hochgradigen Fällen von Genu valgum adolescentium und beim Genu valgum Erwachsener vollkommen den Indicationen entsprechen und in relativ kurzer Zeit zur Heilung führen.

Vergleicht man mit dieser operativen die orthopädische Behandlung des Genu valgum, so stellt sich heraus, dass ihre Methoden mannigfaltiger sind, dass aber viele ihren Zweck nur mangelhaft erfüllen und zu ihrer erfolgreichen Anwendung eine viele Monate bis Jahre lange Dauer beanspruchen. Trotzdem ist es gerade die orthopädische Behandlung, für die die

Indication viel öfter gegeben ist, und ausserdem ist es klar, dass, wenn sie Methoden besässe, die immer zum Ziele führen und deren Anwendung nicht besondere Schwierigkeiten im Wege ständen, die operative nur selten oder fast gar nicht in Anwendung zu kommen brauchte. Es ist daher wohl angezeigt, der orthopädischen Behandlung seine besondere Aufmerksamkeit zuzuwenden und auf die Vervollkommnung ihrer Methoden und Apparate zu sinnen.

Um sich aber ein richtiges Bild machen zu können, welche Aufgabe die Orthopädie hierbei zu erfüllen hat, um beurtheilen zu können, ob und in wie weit die einzelnen Apparate und Maschinen ihren Zweck erreichen, ist es nothwendig, die Entstehungsursachen und anatomischen Verhältnisse des Genu valgum sich klar zu machen.

Abgesehen von der oben erwähnten und wiederlegten Contracturtheorie, sind es drei verschiedene Ansichten über das Genu valgum, die hauptsächlich mit einander gekämpft haben.

Die alte Vorstellung von *Böttcher*[7]), dass ein abnorm starkes Wachsthum des Cond. internus femoris das Knickbein hervorrufe, findet dadurch ihre gründliche Widerlegung, dass anatomische Präparate beweisen, dass der innere Condylus kaum in nennenswerther Weise vergrössert sei, dass vielmehr, wie beim normalen Gelenk, die Epiphysenlinie parallel der Gelenklinie verläuft.

Sodann war es *Hueter*[16]), der nach eingehenden

Studien über die Anatomie des Kniegelenks eine besondere Theorie aufstellte. Er ging dabei von dem beim Genu valgum rachitischer Kinder selten fehlenden Symptome der Ueberstreckung im Gelenk aus und stellte folgende Ueberlegung an. Bei der bei Rachitis bestehenden allgemeinen Schwäche suchen die Kinder dem Beine im Knie dadurch eine fixe, die Muskeln wenig anstrengende Stellung zu geben, dass sie das Bein in möglichste Extension versetzen, bis bei äusserster Spannung der Seitenbänder durch Einklemmung des Meniscus zwischen den vorderen Gelenkflächen des Femur und der Tibia eine Hemmung der Extensionsbewegung eintrete. An dieser Stelle bilden sich am Ober- und Unterschenkelknochen Vertiefungen für den Meniscus aus, die an jedem erwachsenen Kniegelenke zu sehen sind. Da nun aber diese Einklemmung bei der häufigen Hyperextension eine sehr energische und andauernde sei und bei jeder Streckung zugleich eine Rotation des Unterschenkels nach aussen eintritt, welche um den Cond. externus stattfindet, so werde die Hemmungsfacette am äusseren Condylus auch besonders ausgeprägt. Diese Höhendifferenz der Facetten beider Condylen genüge nun die Abductionsstellung des Unterschenkels zu erklären. Diese Theorie findet scheinbar eine wesentliche Stütze in dem bei Genu valgum nie fehlenden Symptome, dass nämlich bei Beugestellung im Knie die Knickbeinstellung vollkommen verschwindet, wodurch erwiesen werde, dass die Ursache zu der Deviation in

den vorderen Theilen des Gelenks liegen müsse. Dieser letztere Grund zunächst verliert dadurch alle Beweiskraft, dass eine Ab- oder Adductionsstellung im Kniegelenk bei der Beugung immer nur eine Rotation des Unterschenkels und zwar bei Genu valgum nach Aussen zur Folge haben kann. Diese Rotation nach Aussen wird häufig durch eine Rotation des Unterschenkels nach Innen compensirt, die so stark sein kann, dass sich der hintere Theil der Gelenkfläche der Tibia und der vordere des Cond. externus femoris kaum berühren. Ausserdem spricht gegen *Hueters* Theorie, dass die Ueberstrekung im Kniegelenk und die besondere Ausbildung der Hemmungsfacette des Cond. externus besonders bei Genu valgum Halberwachsener nicht constant ist.

Die dritte und jetzt wohl kaum noch angefochtene Ansicht über Anatomie und Ursachen des Genu valgum wurde durch die Untersuchungen von *Mikulicz*[12]), die er an vielen Präparaten und Lebenden anstellte, klargelegt und begründet. Das Knickbein zeigt demnach keine Verlängerung des Cond. internus — die Epiphysen sind normal — sondern eine deutliche Differenz in der Länge des äusseren und inneren Theils der Diaphyse. Der innere Theil ist nämlich bedeutend vergrössert, so dass der Schaft des Femur schräg auf der Epiphysenlinie steht und zwar so, dass aussen ein spitzer Winkel entsteht. Zuweilen findet es sich auch, dass der Femurschaft direkt mit der Convexität nach Innen gekrümmt ist oder dass

die Tibia die ursächlichen Momente zur Knickbeinstellung aufweist. Ein anderer wichtiger Befund an Präparaten, an denen man noch die Epiphysenlinie erkennen kann, ist der, dass diese Linie constant und deutlich verdickt ist.

Fragt man sich nun nach der Ursache, die diese die Knickbeinstellung bedingenden Veränderungen an den Knochen hervorruft, so muss für das Genu valgum halberwachsener Rachitis oder ein dieser ähnlicher pathologischer Process des Jünglingsalters in den meisten Fällen als die bedingende Krankheit angesehen werden. Für das im kindlichen Alter vorkommende Genu valgum ist dies längst bekannt und in jedem Falle meist leicht nachweisbar, gab ihm doch *Hueter* den Namen rachiticum. Dafür, dass auch das Knickbein Halberwachsener dieselbe Ursache hat, spricht die Verbreiterung der Epiphysenlinie, die öfters vorhandene directe Krümmung des Femur- oder Tibiaschaftes und die vielfach auch an anderen Knochen sich zeigenden rachitischen Erscheinungen. Wie kommt nun durch diese Krankheit das Genu valgum zu Stande? und warum entwickelt sich im bestimmten Falle gerade diese Deformität und nicht die entgegengesetzte, das Genu varum? Diese Frage ist nicht leicht und sicher zu beantworten. Bei Kindern und einem Theil der Halberwachsenen spielt wohl die Hyperextension und die mit dieser verbundene leichte Abduction eine ursächliche Rolle. In anderen Fällen mag ein zufällig vorhandenes minimales Ab-

weichen des Kniegelenks von der Beschwerungslinie nach Innen die weitere Ausbildung dieser Stellung zum Genu valgum bedingen, wie das Abweichen nach Aussen zum Genu varum führen mag, kann man doch auch bei Kindern in einem so jugendlichen Alter, dass von einer Belastung und Ueberstreckung nicht die Rede sein kann, leichte Genua valga beobachten. Der Satz, den *Hueter* aufstellte, dass bei bei jedem normalen erwachsenen Bein eine leichte Abductionsstellung des Unterschenkels vorhanden sei, lässt sich nicht aufrecht erhalten. Wie dem auch sei, was auch in dem einen oder anderen Falle den ersten Anstoss zur Bildung der Deviation geben mag, ist diese einmal vorhanden, so entwickelt sie sich mit seltenen Ausnahmen weiter. Der Grund hierfür liegt in der Belastung durch das Körpergewicht. Diese wirkt nämlich, wenn bei vorhandener rachitischer Erweichung der Knochen eine leichte Knickbeinstellung besteht, im Sinne der Deviation. Die Mitte des Kniegelenks liegt nicht mehr in der Beschwerungslinie, das heisst der Linie, welche man sich von der Mitte des Schenkelkopfes nach der Mitte der die beiden Malleolen verbindenden Linie gezogen denkt, sondern weicht nach Innen ab. Es findet dadurch ein verstärkter Druck auf die äussere Seite des Kniegelenks und somit auch auf die Epiphysenlinie, von der das Wachsthum der Diaphyse ausgeht, statt, während der innere Theil entlastet wird.

Das Resultat ist ein vermehrtes Wachsthum der

Diaphyse am Cond. internus und ein vermindertes am externus. Diese Belastung wird häufig noch dadurch vermehrt, dass junge Leute mit der erwähnten Disposition für das Genu valgum in einem Alter, wo das Wachsthum der langen Röhrenknochen ein besonders bedeutendes ist, zu einer Beschäftigung herangezogen werden, bei der sie anhaltend stehen und womöglich noch schwere Lasten tragen müssen. Das Stehen ist vor dem Gehen noch besonders schädlich, weil es die Körperlast viel anhaltender und ununterbrochener wirken lässt und weil es die dazu Gezwungenen verleitet, bei der meist vorhandenen allgemeinen Muskelschwäche Stellungen einzunehmen, die die Entwickelung des Genu valgum begünstigen. Dazu gehört die Entlastung der Muskeln durch Inanspruchnahme der Selbsthemmung des Kniegelenks bei gestreckter Stellung, wobei, wie schon erwähnt, eine leichte Abduction des Unterschenkels stattfindet.

Wenn wir das Gesagte kurz zusammenfassen, ist also das Genu valgum eine „Belastungsdeformität“,[17]) bei welcher durch vermehrten Druck auf die durch den rachitischen Process verbreiterte Epiphysenlinie an der äusseren Seite und verminderten an der inneren ein vermehrtes Wachsthum der Diaphyse an der entlasteten Seite und somit ein schräger Ansatz der Epiphyse und Abductionsstellung des Unterschenkels bewirkt wird. Die orthopädische Behandlung wird demnach die Aufgabe haben, eine Umsetzung der

Druckverhältnisse zu bewirken, bis der äussere Theil dem inneren an Wachsthum gleichgekommen und somit Richtigstellung des Beines erfolgt ist; sodann das gewonnene Resultat zu erhalten, bis ein Recidiv nicht mehr möglich ist. Letztere Aufgabe, welche die Orthopädie auch bei den mit Operation behandelten Fällen zu erfüllen hat, ist eine relativ einfache. Der dazu erforderliche Apparat besteht aus zwei Seitenschienen, die mittels je einer Hohlrinne für den Ober- und Unterschenkel eventuell noch einer Kniekappe das Bein in gestreckter Stellung fixiren. Später kann durch ein an den Schienen in der Höhe des Knies angebrachtes Gelenk, das für die erste Zeit festgestellt war, die Flexions- und Extensionsbewegung des Unterschenkels freigegeben werden. Die andere Aufgabe durch Entlastung des Cond. externus und Belastung des Cond. int. ein normales Wachsthum der Diaphyse und Correction der fehlerhaften Stellung zu erzielen, ist weniger leicht. Wir müssen hier das Genu valgum infantum von dem adolescentium trennen. Die Prognose für die Behandlung des ersteren stellt sich bei Weitem günstiger wie die des letzteren. Einmal stellen sich bei dem rascheren Wachsthum im kindlichen Alter normale Wachsthumsverhältnisse an den Knochen viel schneller wieder her. Ferner nehmen auch die Bandapparate leichter wieder ihre richtigen Elasticitätsverhältnisse an. Da bei jeder Correction in der Regel eine mehr oder minder bedeutende Dehnung des äusseren Seitenbandes zu

Stande kommt, ist dies von grosser Wichtigkeit, da sonst leicht ein Schlottergelenk zurückbleibt.

Der Vorschlag von *Hueter*[16]) in gebeugter Stellung, in der die Deviation verschwindet, das kranke Bein einzugypsen und so durch Entlastung der vorderen Gelenktheile ein normales Wachsthum der Knochen herbeizuführen ist, da er, wie oben gezeigt wurde, auf einer unrichtigen Auffassung der physiologischen Verhältnisse beruht, wirkungslos. Die damit erzielten Resultate beruhen jedenfalls darauf, dass beim Anlegen des Verbandes mittels eines Bindenzügels das gebeugte Knie stark nach aussen gezogen wurde, ferner in der, durch den Verband überhaupt aufgehobenen, Belastung der Schenkelknochen. Ausserdem würde die mit dem Verfahren verbundene monatlange Sistirung der Gehbewegung diese Behandlungsweise verbieten.

Die einfachste und älteste orthopädische Heilungsmethode ist die, an eine gerade gepolsterte Aussenschiene mittelst Binden das Bein heranzuziehen, bis auch das Knie an den Schienen anliegt. Auch dieses Verfahren verdient keine Empfehlung einmal, weil durch die Widerlage, die dabei die Schiene am Trochanter major und am Malleolus extermus erhält, an diesen Stellen leicht Deculitus entsteht, ferner weil das Bein in dem Apparate sich leicht dreht und flectirt und daher die Vorrichtung wirkungslos wird. Diese Drehung wird verhütet durch den Gypsverband und durch complicirtere orthopädische Maschinen.

Der Gypsverband wird, nachdem durch einen Bindenzügel möglichste Correction der Stellung erzielt wurde, zur Fixirung dieser Correction angelegt und, nachdem er eine zeitlang gelegen, bei abermaliger Stellungsverbesserung durch einen neuen ersetzt, und so wird weiter verfahren, bis die Extremität die normale Form erreicht hat. Diese Methode hat den Nachtheil, dass einmal bei der zarten Haut der Kinder der Druck ausübende Gypsverband, wenn nicht die grösste Vorsicht bei der Anlegung angewendet wird, leicht Decubitus erzeugt, und durch seine bedeutende Schwere den muskelschwachen Kindern das Gehen verleidet. Ferner wird durch ihn nur immer eine bestimmte Correktion fixirt, nicht aber dauernd corrigirend gewirkt und deshalb muss der Verband häufig erneuert werden. Die orthopädischen Maschinen bestehen aus zwei Schienen, die gelenkig mit einander verbunden sind. An die eine ist eine Hohlrinne für den Oberschenkel, an die andere eine für den Unterschenkel, befestigt. Dieser Apparat wird nun so angelegt, dass die Schiene an die Aussenseite des Beines zu liegen kommt. Das Gelenk besteht aus einem Zahnrade mit ewiger Schraube und kann durch einen Triebschlüssel so gestellt werden, dass man den Schienen jeden gewünschten Obductionswinkel bis zur Streckung geben kann. Durch eine Kniekappe wird das Knie gegen die Aussenschiene angezogen.[18]) Indem man nun die Schraube täglich mehr anzieht, wirkt man allmälig auf eine

Geradstellung des Beines hin. Dieser Apparat hat den Vortheil, dass er, wenn er gut gearbeitet ist, weniger leicht nachtheilige Druck-Erscheinungen hervorruft, dass man ihn, wenn dies etwa doch geschieht, leicht weglassen kann, dass er nicht beständig getragen zu werden braucht, sondern je nach Bedürfniss nur Nachts oder am Tage und dass man viel häufiger die corrigirende Streckwirkung ausüben kann, indem man täglich die Schraube anzieht. Er hat aber den Nachtheil, dass er bei Kindern durch die Umschnürung leicht Atrophie der Muskeln erzeugt. Ferner ist er sehr complicirt, wird deshalb leicht schadhaft und reparaturbedürftig. Dazu ist er theuer, also in der gewöhnlichen und speciell in der Armenpraxis oft nicht anwendbar und seine Wirkung ist keine constante, sondern tritt nur dann ein, wenn die Schraube angezogen wird. Bis die Schraube wieder neu in Thätigkeit tritt, wird nun die erhaltene Correction fixirt, nicht aber ein beständiger Druck auf den Condylus internus ausgeübt und eine Entlastung des externus bewirkt.

Diese constante Wirkung kann nur dadurch erzielt werden, dass der elastische Zug als Correctionsmittel angewendet wird. Derselbe lässt nicht, wie die Schraube, wenn sie etwas gelockert ist, in seiner Wirksamkeit nach, er wirkt nicht nur durch Erhaltung der gewonnenen Correction fixirend, sondern fixirend und corrigirend. Er übt, wenn richtig angewendet, in der Elasticität der Bänder sein Gegen-

gewicht findend, einen mässigen Druck auf den Condylus internus aus und entlastet den externus. Zur Correction anderer Deformitäten hat man schon früher den elastischen Zug angewendet, so beim Klumpfuss, bei Contracturen des Knie- und Handgelenks.[19]) Jetzt kommt der Anwendung desselben noch zu statten, dass die Gummipräparate, die bisher sehr bald ihre Elasticität verloren und somit unwirksam wurden, nun von sehr guter Qualität geliefert werden, und wochenlang wirksam bleiben. Für das Genu valgum construirte zuerst *Miculicz* einen brauchbaren Apparat. „Es wird in der pathognomischen Stellung ein gut passender Gypsverband bis an die Malleolen angelegt, nur die Gegend des Cond. internus wird reichlich mit Jute gepolstert. Die Jute wird bei dem späteren Ausschnitte an dieser Stelle wieder herausgenommen und der dadurch gewonnene Raum bleibt frei, um den Cond. internus bei der späteren Wirkung vor Druck zu schützen. An der Vor- und Rückseite des Kniegelenks wird je ein Charnier eingegypst, welches später an dieser Stelle seitliche Beweglichkeit gestatten soll. Ausserdem werden an der Innenseite des Verbandes oberhalb und unterhalb des Knies starke Haken eingegypst, als spätere Anhaltspunkte für den elastischen Strang. Ist der Verband hart und trocken, so wird er zwischen beiden Charnieren an der Aussenseite linear durchtrennt, während an der Innenseite ein entsprechend grosses keilförmiges Stück herausgeschnitten wird. Nun ist der Verband

in zwei seitlich arliculirte Hülsen zerlegt und ein elastischer Strang, welcher zwischen beiden Haken ausgespannt wird, kann seinen Zug entfalten, welcher theils direct, theils durch Hebelwirkung auf den Knochen übertragen wird“ [20])

An diesem Apparate wurden von Herrn Professor *Vogt* verschiedene Aenderungen und Verbesserungen angebracht, wodurch seine Wirkung eine sicherere und seine Anwendung eine erleichterte und ausgedehntere wird. Um ihn beim Genu valgum der Kinder anzuwenden, ist es zweckmässig, ihn noch besonders zu modificiren. Weiter unten soll derselbe und seine Modification speciell für Genu valgum infantum beschrieben werden. Er wird überall da anzuwenden sein, wo einmal ein einfacher Stützapparat mit Kniekappe nicht ausreicht, wo ferner die Deviation nicht so gross ist, dass es angerathen erscheint, das Rédressement forcé anzuwenden. Neben der orthopädischen wird man bei Kindern sein Augenmerk auch auf die Allgemeinbehandlung der Rachitis lenken müssen, und es wird so gelingen der meisten Fälle von Genu valgum infantum Herr zu werden.

Die orthopädische Behandlung des Genu valgum Halberwachsener hat mehr Schwierigkeiten zu überwinden, wenn sie ihrer Aufgabe gerecht werden soll. Sie hat zu kämpfen mit den socialen Verhältnissen, welche eine möglichst billige Behandlungsweise der meistens dem Arbeiter- oder Handwerkerstand angehörenden Patienten und zugleich eine solche Methode

fordert, welche die Kranken möglichst kurze Zeit arbeitsunfähig macht. Ferner sind auch in den anatomischen Verhältnissen mehr Schwierigkeiten für eine gute Heilung gegeben. Die Umsetzung der Druckverhältnisse an dem äusseren und inneren Theile der Epiphysenlinie hat ein viel langsameres Wachsthum zur Folge, wie bei Genu valgum der Kinder. Dazu kommt, dass die allmälige Geradrichtung sehr häufig zunächst nur eine Dehnung des äusseren Seitenbandes bewirkt, die nicht so leicht zurückgeht wie im kindlichen Alter und sehr häufig ein Schlottergelenk zur Folge hat. Diese Schwierigkeiten und Gefahren werden auch durch die besseren Methoden nicht vollständig beseitigt.

Im Wesentlichen gilt von den einzelnen Apparaten auch hier das schon beim Genu valgum infantum Gesagte. Das Anziehen des Beines an eine äussere Seitenschiene mittelst Binden ist hier ebenso unpractisch wie dort. Der corrigirende Gypsverband, der häufig gewechselt werden muss, erregt zwar hier nicht das Bedenken, dass er leicht Decubitus erzeugt, wie bei der zarten Haut der Kinder, aber die anderen an ihm gemachten Ausstellungen gelten auch hier. Ausserdem kommt noch dazu, dass, wenn man etwa die Wirkung durch sehr starke Correction während der Anlegung des Verbandes beschleunigen will, wenn man sich also mehr dem Redressement forcé nähert, hier gerade durch Dehnung des äusseren Seitenbandes viel Schaden angerichtet werden kann. Die Maschinen mit

Schraubenvorrichtung haben ausser den obenerwähnten Nachtheilen bei dem Knickbein Halberwachsener besonders das gegen sich, dass es sich, wie schon gesagt, hier meistens um unbemittelte Leute handelt, die die theuren Apparate nicht bezahlen können. Am meisten für sich hat durch seine Billigkeit, Sicherheit und Raschheit seiner Wirkung auch hier der mit elastischem Zug verbundene Apparat, der schon bei dem kindlichen Genu valgum empfohlen wurde. Er besteht aus zwei Paaren gelenkig mit einander verbundener Schienen. Eine im Gelenk angebrachte Hemmung, bestehend aus einem Haken der einen Schiene, der sich an einen Stift der anderen anlegt, lässt nur nach einer Richtung Seitenbewegung zu. Die Schienen sind mit geknöpften Stiften versehen, damit sie durch die Gypsbinden leicht in bestimmter Lage fixirt werden können. Ausserdem tragen sie am oberen und unteren Enden Platten, welche eingegypst die Drehung der Schienen verhindern sollen. Das eine Paar kommt auf die Vorder- das andere auf die Hinterseite des Beines zu liegen und wird daselbst durch Gypsverbände fixirt. Zwei gestielte eiserne Haken oder Ringe, zum Ansatz des elastischen Stranges dienend, sind mit Platten versehen, um mit diesen an die Innenseite des Ober- und Unterschenkels eingegypst werden zu können. Der Verband wird nun in folgender Weise angelegt: Nachdem durch einen Filzring hoch oben am Oberschenkel, einen über den Condylen des Femur, einen um den Unterschenkel in der Höhe der Crista

tibiae und einen über den Malleolen die Haut da, wo die Ränder der Gypshüllen aufliegen, genügend geschützt ist, wird eine Gypsbinde in mehrfacher Schicht um den Oberschenkel und Unterschenkel gelegt, so jedoch, dass das Kniegelenk frei bleibt. Auf die so geschaffene Unterlage werden nun die Schienen durch neue Gypsbindentouren in der Weise befestigt, dass die Gelenke der Schienen in die Höhe des Kniegelenks zu liegen kommen und vermöge ihrer Hemmung die möglichste erreichbare Geradestellung fixiren und nur eine Bewegung des Unterschenkels im Sinne der Adduktion zulassen. Indem man darauf sieht, dass die Knöpfe anfangs durch die Binden hindurchgedrückt werden, gelingt es den Schienen einen festen Halt zu geben, wozu die Querplatten derselben wesentlich beitragen. Nun werden auch die die Haken oder Ringe tragenden Blechplatten am Ober- und Unterschenkel eingegypst. Wenn der Verband trocken geworden, werden mittelst Riemen starke Gummiringe an den Haken befestigt und diese nach Bedarf straffer angezogen oder gelockert. Die beigegebene nach der Natur aufgenommene Zeichnung veranschaulicht die Einrichtung und Wirkung des Apparates. Links ist der angelegte Verband, rechts ein Paar Schienen und eine den Ring tragende Platte dargestellt. Der Patient kann sofort mit seinem Verbande umhergehen und muss ihn bei mässiger Anziehung des Gummiringes so lange tragen, bis allmälig durch die damit bewirkte Umlagerung der

Druckverhältnisse der äussere Theil der Diaphyse dem inneren an Wachsthum gleichgekommen ist. Wird der elastische Ring zu straff angezogen, dann wird zwar eine schnellere Correction aber auf Kosten des äusseren Seitenbandes erzielt.

Statt der Gypshüllen kann man auch Wasserglasverbände anlegen, die den Vortheil besitzen, dass sie länger halten, also nicht so häufig gewechselt werden müssen wie der Gypsverband und leichter sind, oder man könnte solche aus Leder mit Blecheinlagen, an denen die Haken für die Gummiringe befestigt wären, anwenden. Diese Modificationen würden sich besonders bei der Behandlung des Genu valgum infantum empfehlen.

In der Greifswalder Klinik ist bis jetzt in zwei Fällen das beschriebene Verfahren angewendet worden.

Ich will auf die beiden Fälle etwas näher eingehen, einmal weil durch sie die allgemeinen Angaben über die Entstehung und das Wesen des Genu valgum bestätigt werden und ferner, weil die dabei gemachten Erfahrungen zu kleinen in die obige Beschreibung schon mit aufgenommenen Veränderungen des Apparates geführt haben und zur Vorsicht bei Anwendung desselben mahnen.

Wilhelm Goerms, 16 Jahre alt, trat vor $1^1/_2$ Jahren bei einem Bäcker in die Lehre. Er giebt an, dass er von frühester Jugend an leichte X-beine gehabt habe. Erst mit Eintritt in seinen Beruf, bei welchem er viele Stunden des Tages in stehender

Stellung beschäftigt war, fingen dieselben an ihm Beschwerden zu machen. Er konnte das lange Stehen nicht mehr aushalten. Dies und die Bemerkung, dass die Verkrümmung in bedeutender Weise zunahm, veranlasste ihn sich in die hiesige Universitätsklinik aufnehmen zu lassen. Bei seiner Aufnahme bestand beiderseits mässiges Genu valgum. Am 20. April d. J. wurden ihm unter möglichster Correction der Stellung Contentivgypsverbände an beiden Extremitäten angelegt, diese aber eine Woche darauf entfernt und nun der beschriebene Apparat mit elastischem Zuge angelegt. Trotz der Warnung, den elastischen Ring nicht zu straff anzuziehen, liess derselbe in dem Bestreben, möglichst bald geheilt zu werden, den elastischen Zug in so starker Weise wirken, dass binnen 4 Wochen nicht nur Correction des Genu valgum, sondern sogar Genu varum-Stellung eingetreten war. Die seitliche Beweglichkeit im Kniegelenk war daher eine ziemlich bedeutende. Darauf wurde der Patient mit einem Stützapparate, wie er oben beschrieben wurde, der die Beine in gerader Stellung erhält, entlassen mit der Weisung, sich hin und wieder vorzustellen. Jedenfalls wird er den Stützapparat noch jahrelang tragen müssen.

Der zweite Fall ist folgender: Wilhelm Koch, 18 Jahre alt, war Gärtner, ist aber seit einem halben Jahre als Diener beschäftigt. Er giebt an vor einem Jahre beiderseits O-beinstellung gehabt zu haben, dann seien die Beine ällmälig gerade geworden,

bis vor einem halben Jahre, die normale Stellung erreicht war.

Mit der Beschäftigung als Diener, wobei er viel zu stehen und umherzugehen hatte, bildete sich dann links ein hochgradiges Genu valgum aus, das ihm grosse Schmerzen bereitete und ihn veranlasste in der Klinik Hülfe zu suchen. Der Winkel, den Femurachse und Tibiaschaft mit einander bilden, betrug bei der Aufnahme 157°. Es wurde bei möglichster Correction unter schwacher Beugung unser Verband angelegt. Dabei stellte sich heraus, dass es bei hochgradigen Fällen von Vortheil sein kann, um die Schienen bequem anlegen zu können, wenn die Hemmung in dem Gelenke auch eine leichte Abductionsstellung zulässt. In unserem Falle wurde dies durch mässiges Abfeilen des an den hemmenden Stift sich anlegenden Hakens erreicht. Ferner ergab sich für solche Fälle, dass die Stiele der Ringe, die zum Ansatz des elastischen Stranges dienen, ziemlich lang sein müssen, damit die Gummizüge nicht am Cond. internus reiben. Der Verband wurde nach 2 Wochen wieder abgenommen, weil sich nach und nach die Schienen im Verbande gelockert und gedreht hatten, wobei der Gummizug mehr im Sinne der Beugung wie der Adduction wirkte. Es waren nämlich, wie auch in dem vorher beschriebenen Falle, die Schienen nicht, wie es auf der Zeichnung zu sehen ist, mit den kleinen Querplatten versehen. Da zufällig bei Anlegung des

ersten Verbandes schlechter Gyps angewendet worden und in dem vorigen Falle diese Drehung der Schienen nicht in schädlicher Weise erfolgt war, wurde mit denselben Schienen ein neuer Verband angelegt, bei dem aber, wenn auch nicht in solchem Maasse, dieselbe Drehung und Beugung eintrat. In Folge dessen wurden nun an den Schienen die Querplatten angebracht, die die Drehung endgültig verhinderten. Bei dem Wechsel des Verbandes nach drei Wochen wurde die Winkelstellung im Knie wie das erste Mal bei ruhiger horizontaler Lage des Beines gemessen und sie betrug 160°, eine Verbesserung um 3°, die wohl bei der Art des Messens auf Veränderung des Knochens und nicht des Seitenbandes zu schieben ist. Nach Anlegung des Verbandes mit den neuen Schienen nahm dann die Correction ihren ruhigen, stätigen Fortgang und der Patient wurde, nachdem ihm noch die Warnung auf den Weg mitgegeben worden war, den elastischen Ring nicht zu stark anzuziehen, nach Haus entlassen mit der Weisung, sich in 4—6 Wochen wieder vorzustellen.

Aus der Beschreibung dieser beiden Fälle hat sich also ergeben, dass der Apparat die durch die Zeichnung wiedergegebene Form haben muss, dass vor der Anwendung eines zu starken und zu schnell wirkenden elastischen Zuges gewarnt werden muss, dass aber im Uebrigen der Apparat selbst bei hochgradigeren Fällen sehr wirksam ist. Zur Bestätigung der über Anatomie und Entstehungsursachen oben

gegebenen Erklärungen haben die beiden Fälle gezeigt, dass auch bei ihnen in der Jugend voraufgegangene Rachitis als die bedingende Krankheit angesehen werden muss, worauf das vorher bestandene Genu valgum bei dem einen und Genu varum bei dem anderen Patienten hinweisen, und dass sich deutlich eine abnorme Belastung als Ursache für die Ausbildung der Deviation ergiebt. Gegenüber dem obengeschilderten *Mikulicz'schen* Apparate hat der unsrige den Vorzug, dass mit der Anlegung zweier gesonderter Gypshüllen leichter erreicht werden kann, dass der Verband durch seine Ränder bei der Wirkung des Zuges nicht drückt — dafür sorgen auch in zweckmässiger Weise die Filzringe —, ferner dass durch Anbringen der Hemmung in dem Gelenk der Schienen eine Abductionsbewegung des Unterschenkels und damit durch die häufige Rückkehr in die alte Stellung eine Verzögerung der Heilung vermieden wird und schliesslich dass durch Anwendung der mit Riemchen befestigten Gummiringe eine leichtere Regulirung des elastischen Zuges ermöglicht ist. Dass ausserdem sich unsere Schienen weit weniger leicht im Verbande lockern werden wie die kurzen[21]) am *Mikulicz'schen* Verbande angebrachten, liegt auf der Hand.

Fassen wir nun Alles in dieser Arbeit Gesagte kurz zusammen, so ergiebt sich: „das Genu valgum ist eine auf rachitischer Basis beruhende Belastungsdeformität, bei welcher durch ver-

mehrten Druck auf den dem Cond. externus entsprechenden Theil der Epiphysenlinie und verminderten auf den dem Cond. internus entsprechenden Theil ein vermehrtes Wachsthum der Diaphyse an der inneren Seite zu Stande kommt. Bei der orthopädischen Behandlung muss eine Umlagerung der Belastungsverhältnisse zu erzielen gesucht werden. Hierzu verdient die Anwendung des elastischen Zuges vor anderen Correctionsmitteln den Vorzug. In zweckmässiger Weise wird derselbe angewendet in dem durch seine Billigkeit, seine prompte und sichere Wirkung ausgezeichneten, von Herrn Prof. *Vogt* angegebenen Apparate. Derselbe verdient für mässige Grade von Genu valgum die vollste Empfehlung. Für höhere Grade sind uns aber in dem Redressement forcé für Genu falgum infantum und in der Keilosteotomie an der Tibia und der supracondylären am Femur für Genu valgum adolescentium Operationsmethoden gegeben, die uns sicher zum Ziele führen.

Literatur.

1. *L. Stromeyer*, Beiträge zur operativen Orthopädik 1838. — 2. *J. F. Dieffenbach*: Ueber die Durchschneidung der Sehnen und Muskeln 1841. — 3. *J. F. Boettcher:* Abhandlung von den Krankheiten der Knochen, Knorpel und Sehnen 1793. — 4. *A. Ogston:* Zur operativen Behandlung des Genu valgum Arch. für klin. Chirurgie XXI 537. — 5. *Weil:* Beiträge zur Kenntniss des Genu valgum. Prager Vierteljahrsschrift, neue Folge, Band I 1879. S. 111 u. 113. — 6. *Thiersch*: Verhandlungen der deutschen Gesellschaft für Chirurgie 1878. — 7. *Chiene:* Exhibition of patients Edinburgh medical Journ. No. 267. — 8. *M. Délore:* Du genou en dedans, de son mecanisme et de son traittement par le décollement des épiphyses. Gaz. hôb. 1874. 251. — 9. *L. Tripier:* Sur la pathogenie du genou en dedans. Gaz. hebdom. 1875 No. 38. — 10. *Gosselin:* Genu valgum. Gaz. des hôp. 1876. — 11. *Volkmann:* Genu valgum in v. Pitha-Billroths Handbuch der Chirurgie II. Band 71. — 12. *T. Mikulicz:* Die seitlichen Verkrümmungen am Knie und deren Heilungsmethoden. Arch. f. klin. Chirurgie XXIII 561. — *A. Mayer:* (Würzburg) Die Osteotomie, ein Beitrag zur operativen Orthopädik. Illustrirte medicin. Zeit II, Heft 7 und 8. — 14. *M. Schede:* Ueber keilförmige Osteotomie der Tibia mit gleichzeitiger Durchmeisselung der Fibula bei Genu valgum. Berl. klin. Wochenschrift 1876. 745. — 15 *W. Macewen:* Die Osteotomie mit Rücksicht auf Aetiologie und Pathologie von Genu valgum. Herausgegeben von R. Wittelshoefer, Wien 1881. — 16. *Hueter:* Anatomische Studien

an den Extremitätengelenken Neugeborener und Erwachsener. Virchow's Archiv XXVI 484. - Zur Theorie und Therapie des Genu valgum. Archiv für klin. Chirurgie IX 961. — Klinik der Gelenkkrankheiten. 2. Aufl. 1877, 2. Theil. — 17. *F. Busch:* Die Belastungsdeformitäten der Gelenke. Berlin 1880. — 18. *Koenig:* Lehrbuch der speziellen Chirurgie. Band II, Abth. 2. — 19. *v. Pitha* und *Billroth:* Chirurgie, Band II. Abth. 2, Fig. 182—186. — 20. *v. Langenbeck's* Archiv für Chirurgie XXIII 730. — 21. Archiv für Chirurgie XXIII 731. Abbildung.

Lebenslauf.

Egon Hoffmann, geboren den 10. Mai 1855 zu Rauden, Kreis Rybnick in Oberschlesien, Sohn des Herzoglich-Ratiborer Oberförsters Lucian Hoffmann und dessen Ehefrau Emma, geb. Scuta, ev. Confession, besuchte von Michaelis 1866 an das Gymnasium zu Ratibor, das er Ostern 1876 mit dem Zeugniss der Reife verliess. Er bezog hierauf, um sich dem Studium der Medicin zu widmen, die Universität Graz, die er zu Michaelis desselben Jahres mit der Universität Breslau vertauschte, um Ostern 1877 nach Graz zurückzukehren. Michaelis desselben Jahres ging er nach Greifswald, wo er unter dem Rectorate des Herrn Professor Dr. Hueter immatriculirt und unter dem Decanate des Herrn Geh.-Rath Pernice in das Album der medicinischen Facultät eingetragen wurde. Am 6. Juni 1878 bestand er das Tentamen physicum, beendete am 24. Februar 1881 die medicinische Staatsprüfung und absolvirte einen Tag darauf das Examen rigorosum.

Während seiner Studienzeit besuchte er die Kurse und Vorlesungen folgender Herren Professoren und Docenten:

In Graz:

Prof. v. Ebner, Prof. Graber, Prof. Leitgeb, Prof. v. Pebal, Prof. v. Planer, Prof. Rollet und Prof. Toepler.

In Breslau:

Dr. Born, Prof. Haeser, Prof. Hasse und Prof. Löwig.

In Greifswald:

Dr. Beumer, Geh. Rath Budge, Prof. Eulenburg, Prof. Grohé, Prof. Hueter, Prof. Krabler, Prof. Landois, Prof. Limpricht, Prof. Mosler, Geh. Rath Pernice, Dr. von Preuschen, Prof. Schirmer, Prof. Schüller, Prof. Schwanert, Prof. Sommer und Prof. Vogt.

Allen diesen hochverehrten Herren stattet der Verfasser bei dieser Gelegenheit seinen aufrichtigsten Dank ab. Zu besonderem Danke fühlt er sich Herrn Prof. Dr. Vogt verpflichtet, der ihn bei dieser Arbeit mit seinem Rathe unterstützt hat und dessen Assistent er gegenwärtig ist, sowie dem verstorbenen Prof. Dr. Hueter, an dessen Klinik er ein halbes Jahr als Unterarzt fungirte.

Thesen.

I.

Zur Correction der Knochen- und Gelenkdeformitäten ist der Anwendung des elastischen Zuges vor der Anwendung der Schraube der Vorzug zu geben.

II.

Bei den chronischen Vergiftungen durch Morphin und Nicotin ist die schnelle Abgewöhnung des Mittels der langsamen vorzuziehen.

III.

In grösseren Gebäranstalten ist die prophylactische Anwendung des Argentum nitricum zur Verhütung der Ophthalmia neonatorum indicirt.

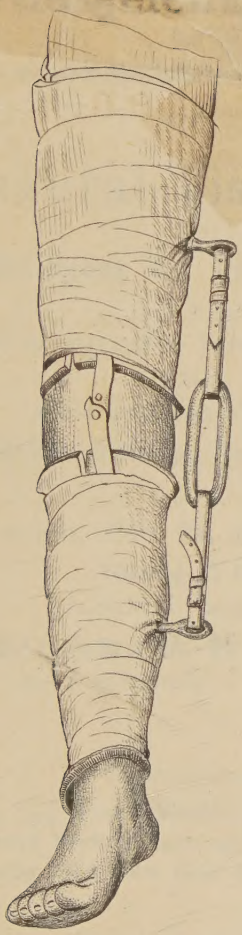

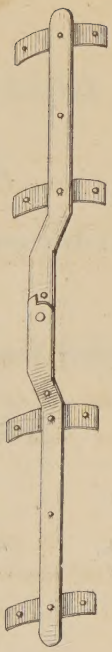

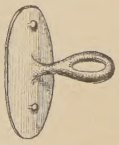

Lith. Anstalt v. Julius Abel in Greifswald.